



**CENTRO UNIVERSITÁRIO DE ANÁPOLIS  
UNIEVANGÉLICA  
CURSO DE ODONTOLOGIA**

**INFLUÊNCIA DA TOMOGRAFIA COMPUTADORIZADA DE FEIXE  
CÔNICO NO DIAGNÓSTICO DA SÍNDROME DO DENTE  
RACHADO: RELATO DE CASO**

Ana Carolina Ugucioni Ferreira  
Bárbara Cristina Lopes Vieira  
Igor Vitor Aleluia Martins  
Matheus Elias Cardozo

Anápolis -GO  
2018

ANNA CAROLINA UGUCIONI FERREIRA  
BÁRBARA CRISTINA LOPES VIEIRA  
IGOR VITOR ALELUIA MARTINS  
MATHEUS ELIAS CARDOZO

**INFLUÊNCIA DA TOMOGRAFIA COMPUTADORIZADA DE FEIXE  
CÔNICO NO DIAGNÓSTICO DA SÍNDROME DO DENTE  
RACHADO: RELATO DE CASO**

Trabalho de conclusão de curso apresentado a disciplina de Produção Científica III do Curso de Odontologia do Centro Universitário de Anápolis-UniEvangélica, sob a orientação da Profª Drª Mayara Barbosa Viandelli Mundim Picoli, como requisito obrigatório para obtenção do título de bacharel em Odontologia.

Anápolis -GO  
2018

## SUMÁRIO

1. ARTIGO CIENTÍFICO.....	03
2. NORMAS DE PUBLICAÇÃO DO PERIÓDICO.....	18
3. CERTIFICADO DE APRESENTAÇÃO EM CONGRESSO E RESUMO PUBLICADO EM ANAIS.....	26
4. COMPROVANTE DE SUBMISSÃO DO ARTIGO PARA REVISTA CIENTÍFICA.....	27

## 1. ARTIGO CIENTÍFICO

# INFLUÊNCIA DA TOMOGRAFIA COMPUTADORIZADA DE FEIXE CÔNICO NO DIAGNÓSTICO DA SÍNDROME DO DENTE RACHADO: RELATO DE CASO

Anna Carolina Ugucioni FERREIRA<sup>1</sup>, Bárbara Cristina Lopes VIEIRA<sup>1</sup>, Igor Vitor Aleluia MARTINS<sup>1</sup>, Matheus Elias CARDOZO<sup>1</sup>, Juliano Martins BUENO<sup>2</sup>, Mayara Barbosa Viandelli MUNDIM-PICOLI<sup>3</sup>.

1- Acadêmicos do Curso de Odontologia do Centro Universitário de Anápolis – UniEVANGÉLICA – Anápolis - GO

2- Diretor científico e radiologista do Centro Integrado de Radiodontologia – C.I.R.O. – Goiânia - GO

3- Professora doutora da área de Diagnóstico e Orientação Profissional do Curso de Odontologia do Centro Universitário de Anápolis – UniEVANGÉLICA – Anápolis – GO

Instituição: Centro Universitário de Anápolis – UniEvangélica / Go-Brasil

Autor para Correspondência:

Mayara Barbosa Viandelli Mundim-Picoli – Rua Fabiana, Qd.02, Lt.26, Jardim Ana Paula, Anápolis/ CEP 751235-230  
Telefone (62) 982221114 - email: [mayara.viandelli@gmail.com](mailto:mayara.viandelli@gmail.com)

## **Influência da tomografia computadorizada de feixe cônico no diagnóstico da síndrome do dente rachado: relato de caso**

### ***Influence of cone beam computed tomography in the diagnosis of cracked tooth syndrome: a case report***

#### **RESUMO**

**Objetivo:** O objetivo deste relato é apresentar um relato de caso mencionando a influência da TCFC e das configurações do voxel utilizadas no diagnóstico final da síndrome do dente rachado. **Relato de Caso:** Paciente de 33 anos, gênero feminino, procurou o cirurgião-dentista com queixa de sintomatologia dolorosa no dente 16, que aumentava durante a mastigação de alimentos frios. Clinicamente apresentava uma restauração em amálgama no referido dente, no entanto não haviam sinais clínicos de alterações no elemento dental. Foi realizado radiografia periapical e interproximal da região, que revelou aspecto compatível com a normalidade, sem evidência de cárie recidiva ou fratura. Diante da ausência de sinais, optou-se pela realização de TCFC. Inicialmente foi realizada uma TCFC no aparelho ICat Classic com tamanho de voxel de 0.2mm o que culminou numa imagem sem evidências sugestivas de alterações no dente 16. Diante da persistência do quadro sintomatológico da paciente, optou-se pela realização de nova TCFC considerada de alta resolução (voxel 0.05mm) do dente 16. A nova TCFC revelou presença de linha hipodensa em esmalte e dentina na face mesial do dente 16 sugestiva de trinca, possibilitando comunicação com a polpa, caracterizando a Síndrome do Dente Rachado. Optou-se por realização de tratamento endodôntico seguido por reabilitação com coroa dentária no dente 16. **Considerações Finais:** A TCFC, ao contrário dos demais exames por imagem realizados neste caso, possibilitou o correto diagnóstico da SDR, bem como a extensão e localização da lesão, favorecendo a escolha do tratamento mais apropriado para a paciente.

**Palavras-chaves:** Tomografia Computadorizada de Feixe Cônico, Síndrome de Dente Quebrado, Diagnóstico

## INTRODUÇÃO

A síndrome do dente rachado (SDR) teve seu conceito cunhado por Cameron em 1964<sup>1</sup>, que definiu a condição como “uma fratura incompleta de um dente posterior vital que envolve a dentina e, ocasionalmente, estende-se a polpa”. Nos dias atuais, a definição foi alterada para incluir “um plano de fratura de profundidade desconhecida e direção passando pela estrutura do dente que, se já não envolve, pode progredir para se comunicar com a polpa e ou ligamento periodontal”<sup>2</sup>.

O diagnóstico da SDR é frequentemente problemático e é conhecido por desafiar até mesmo os cirurgiões dentistas mais experientes, muita das vezes pelo fato de que os sintomas associados tendem a ser muito variáveis<sup>3</sup>. A identificação pode ser difícil porque o desconforto ou dor pode imitar sintomas de outras patologias, como sinusite, distúrbios da articulação temporomandibular, dores de cabeça, dor de ouvido ou dor orofacial atípica<sup>4</sup>.

As radiografias podem auxiliar na avaliação da saúde pulpar e periodontal de um dente, mas é raro ver de forma nítida uma fratura em uma radiografia. As radiografias costumam ser de uso limitado, pois as fraturas tendem a se propagar em direção mesiodistal, paralelamente a do plano do receptor radiográfico. No entanto, elas podem ser úteis na detecção de fraturas mais raras que podem ocorrer em uma direção vestibulolingual e para excluir outras patologias dentárias<sup>3,4</sup>.

Diante das limitações de diagnóstico das radiografias bidimensionais em casos de fraturas, a tomografia computadorizada de feixe cônico (TCFC) está sendo rapidamente difundida na prática odontológica. A TCFC gera imagens seccionais em diferentes planos do espaço, que favorecem as possibilidades de diagnóstico, podendo alterar os planos de tratamento e de acompanhamento antes não vistos com as radiografias convencionais. A TCFC permite que as imagens sejam exibidas em vários formatos realizando uma interpretação do conjunto de dados volumétricos e também permite a criação de imagens nos planos axiais, coronais, sagitais e oblíquos<sup>5</sup>.

Na prática clínica, a qualidade de imagem da TCFC e capacidade de exibir características anatômicas e patológicas é influenciado por um número de

variáveis, como a unidade de varredura, o campo de visão, objeto examinado, tempo de exame, tensão e amperagem do tubo, e também resolução espacial definida pelo tamanho do voxel<sup>6</sup>. Imagens adquiridas em menor tamanhos de voxel, embora “mais bonitos” e mais nítidos de um ponto de vista<sup>7</sup>, poderá aumentar a dose de radiação para o paciente, e também pode fornecer o mesmo resultado de diagnóstico de imagens de baixa resolução<sup>8</sup>. Assim, é importante ponderar que a comparação de exames TCFC com várias configurações de voxel é relevante para entender o impacto do qualidade de imagem inerente à confiabilidade e precisão do resultado diagnóstico<sup>9</sup>.

Diante disso, o objetivo desse trabalho é apresentar um relato de caso mencionando a influência da TCFC e das configurações do voxel utilizadas no diagnóstico final da síndrome do dente rachado (SDR).

## **RELATO DE CASO**

Paciente de 33 anos, gênero feminino, procurou o cirurgião-dentista com queixa de sintomatologia dolorosa no dente 16, com desconforto que aumentava durante a mastigação, sensibilidade ao frio, e com histórico de sucessivas visitas ao dentista, sem alívio dos sintomas.

Clinicamente apresentava uma restauração em amálgama no referido dente (Figura 1), no entanto não haviam sinais clínicos de alterações no elemento dental.

Foi realizado radiografia periapical e interproximal da região (Figura 2), que revelou aspecto compatível com a normalidade, sem evidência de cárie recidiva ou fratura. Diante da ausência de sinais, optou-se pela realização de TCFC.

Inicialmente foi realizada uma TCFC no aparelho ICat Classic com tamanho de voxel de 0.2mm, campo de visão (FOV) de 14 cm de diâmetro por 6 cm de altura para maxila, com tempo de exposição de 40s, com uma voltagem de 90kVp e corrente de tudo de 4mA. O exame culminou em imagens sem evidências sugestivas de alterações no dente 16 (Figura 3). Diante da persistência do quadro sintomatológico da paciente, optou-se pela realização de nova TCFC considerada de alta resolução (voxel 0.05mm, campo de visão (FOV)

de 5 cm de diâmetro por 5 cm de altura para maxila, com tempo de exposição de 37s, com uma voltagem de 90kVp e corrente de tudo de 4mA.) do dente 16. A nova TCFC revelou presença de linha hipodensa em esmalte e dentina na face mesial do dente 16 sugestiva de trinca, possibilitando comunicação com a polpa, caracterizando a Síndrome do Dente Rachado (Figuras 4 e 5).

## **DISCUSSÃO**

Nos dias atuais a SDR teve a definição alterada para incluir "um plano de fratura de profundidade desconhecida e direção passando pela estrutura do dente que, se já não envolve, pode progredir para se comunicar com a polpa e ou ligamento periodontal"<sup>2</sup>.

O diagnóstico da SDR é frequentemente problemático e é conhecido por desafiar até mesmo os cirurgiões dentistas mais experientes, muita das vezes pelo fato de que os sintomas associados tendem a ser muito variáveis<sup>3</sup>, assim as informações colhidas são de extrema importância para minimizar erros e alavancar tomada de decisões, juntamente com imagens com precisão que permitem um melhor planejamento do tratamento e fomentam resultados mais previsíveis e adequados<sup>10,11</sup>. Neste estudo, o uso da TCFC com um menor tamanho de voxel foi conveniente e permitiu a visualização com exatidão da fratura incompleta que mimetiza a SDR.

A complexidade de diagnóstico varia de acordo com a posição e extensão da fratura. Os segundos molares inferiores, seguidos dos primeiros molares inferiores e dos pré-molares superiores, são os dentes mais comumente afetados. O dente muitas vezes tem uma extensa restauração intracoronal<sup>4</sup>. Os fatores etiológicos dessas fraturas são: mastigação de substâncias duras, musculatura mastigatória proeminente, hábitos parafuncionais, restaurações profundas classe I e II, estresse térmico criado pela diferença do coeficiente de expansão térmico da restauração e da dentina, e dentes tratados endodonticamente<sup>12</sup>.

Dependendo da extensão em direção à raiz e da relação com o periodonto e crista alveolar, o tratamento poderá ser alterado. Se a fratura é



limitada à superfície da coroa, ela pode ser restaurada. Se uma fratura se estende abaixo da crista alveolar, o prognóstico é ruim<sup>12</sup>. Tomar a decisão de tratamento adequado é um desafio para os profissionais; métodos de análise mais recentes, como a tomografia computadorizada de feixe cônico (TCFC) estão sendo estudados para ajudar identificar fraturas longitudinais<sup>13</sup>.

Um dente rachado pode apresentar uma variedade de sintomas que vão desde sensibilidade a alterações térmicas e dor leve a muito severa, espontânea, consistente com pulpite irreversível, necrose pulpar ou periodontite apical<sup>12</sup>.

A TCFC deve ser considerada a modalidade de imagem mais confiável para o diagnóstico de qualquer tipo de fratura vertical, porém em estudos, não foram encontradas diferenças significativas entre tamanhos de voxel e resultados obtidos.

Um estudo mostra que as três resoluções de voxel adotados (0,4, 0,3 e 0,2 mm) produziram os mesmos resultados para o diagnóstico de cavidades que simulam reabsorções radiculares externas. Ainda assim, o diagnóstico foi facilitado quando as resoluções de voxel de 0,3 ou 0,2 mm foram utilizados, conforme os resultados da razão de verossimilhança confirmam. Portanto, para o investigação desta reabsorção, a melhor abordagem incluiria uma TCFC com resolução de voxel de 0,3 mm porque o protocolo oferece o mesmo desempenho no diagnóstico como resolução de voxel de 0,2 mm, mas com menor tempo de varredura, o que reduz a exposição do paciente aos raios X<sup>14</sup>.

A capacidade de aquisição de imagens de menor voxel do aparelho também influencia diretamente no melhor diagnóstico de determinados casos de fraturas e perfurações radiculares. Digitalizações de alta resolução e configuração do voxel é recomendada apenas em casos de suspeita de fraturas difíceis de visualizar utilizando apenas imagens radiográficas<sup>15</sup>, porém as radiografias não possuem detalhamento insuficiente para a detecção de fraturas, visto que tendem a se propagar em direção mesiodistal, paralelamente ao plano do filme<sup>3</sup>.

Sabendo da particularidade da SDR, do quão difícil é seu diagnóstico frente aos sintomas prescritos pelo paciente e pelos sinais que compoem essa síndrome de uma fratura incompleta em dentes posteriores, envolvendo várias

áreas de aplicabilidade odontológica, a TCFC é uma grande opção no diagnóstico assim como a configuração do voxel em determinados casos como este, pode ser de grande valia para a identificação desta síndrome.

## CONSIDERAÇÕES FINAIS

A TCFC com seleção de um menor tamanho de voxel, ao contrário dos demais exames por imagem realizados neste caso, possibilitou o correto diagnóstico da SDR, bem como a extensão e localização da lesão, favorecendo a escolha do tratamento mais apropriado para a paciente.

## ABSTRACT

**Aim:** The purpose of this report is to present a case report mentioning the influence of CBCT and voxel configurations used in the final diagnosis of cracked tooth syndrome. **Case Report:** A 33-year-old female patient sought the dentist with complaints of painful symptoms on tooth 16, which increased during the chewing of cold foods. Clinically it had a restoration in amalgam in the mentioned tooth, however there were no clinical signs of alterations in the dental element. A periapical and interproximal radiograph of the region was performed, which revealed an aspect compatible with normality, with no evidence of recurrent caries or fracture. In view of the absence of signs, a CBCT was performed. Initially a CBCT was performed in the ICat Classic device with a voxel size of 0.2mm which culminated in an image with no evidence suggestive of changes in the tooth 16. Given the presence of the patient's symptomatology, a new CBCT was performed on tooth 16, considering high resolution (voxel 0.05 mm). The new CBCT images revealed a hypodense line in enamel and dentin on the mesial surface of the tooth 16, suggesting a crack, allowing communication with the pulp, characterizing the Cracked Tooth Syndrome. Endodontic treatment was followed by dental crown rehabilitation on tooth 16. **Final Considerations:** The CBCT, unlike the other imaging tests performed in this case, allowed the correct diagnosis of CTS, as well as the extent and location of the lesion, favoring the choice of the most appropriate treatment for the patient.

**Keywords:** Cone-Beam Computed Tomography, Cracked Tooth Syndrome, Diagnosis

## REFERÊNCIAS BIBLIOGRÁFICAS

1. Cameron C E. Cracked tooth syndrome. *J Am Dent Assoc* 1964; 68: 405-411.
2. Ellis S G. Incomplete tooth fracture - proposal for a new definition. *Br Dent J* 2001; 190:424-428.
3. Liu H H, Sidhu S K. Cracked teeth – treatment rational and case management: case reports. *Quintessence Int* 1995; 26:485-492.
4. Chan AW, Low D. Diagnosis and management of cracked teeth. *Hong Kong Dent J.* 2004; 1:78–84.
5. Scarfe WC, Farman AG, Sukovic P. Clinical applications of cone-beam computed tomography in dental practice. *J Can Dent Assoc.* 2006; 72(1):75-80.
6. Kamburoglu K, Murat S, Kolsuz E, Kurt H, Yuksel S, Paksoy C: Comparative assessment of subjective image quality of cross-sectional cone-beam computed tomography scans. *J Oral Sci.* 2011; 53:501–508.
7. Palomo JM, Rao PS, Hans MG: Influence of CBCT exposure conditions on radiation dose. *Oral Surg Oral Med Oral Pathol Oral Radiol Endod.* 2008; 105:773–782.
8. Davies J, Johnson B, Drage N. Effective doses from cone beam CT investigation of the jaws. *Dentomaxillofac Radiol.* 2012; 41:30–36.
9. Wenzel A, Spin-Neto R, Gottfredsen E. Impact of Voxel Size Variation on CBCT-Based Diagnostic Outcome in Dentistry: a Systematic Review. *J Digit Imaging.* 2013; 26:813–820.
10. Cohenca N, Simon JH, Mathur A, Malfaz JM. Clinical indications for digital imaging in dento-alveolar trauma. Part 2: root resorption. *Dent Traumatol.* 2007; 23:105-13.
11. Simon JHS, Enciso R, Malfaz JM, Roges R, Bailey Perry M, Patel A. Differential diagnosis of large periapical lesions using cone beam computed tomography measurements and biopsy. *Journal of Endodontics.* 2006; 32(9):833–837.

12. Kalyan Chakravarthy PV, Telang LA, Nerali J, Telang A. Cracked tooth: A report of two cases and role of cone beam computed tomography in diagnosis. *Case Rep Dent.* 2012; 2012:525364.
13. Mora MA, Mol A, Tyndall DA, Rivera EM. In vitro assessment of local computed tomography for the detection of longitudinal tooth fractures. *Oral Surg Oral Med Oral Pathol Oral Radiol Endod.* 2007; 103(6):825–829.
14. Liedke GS, de Silveira HE, de Silveira HL, Dutra V, de Figueiredo JA. Influence of voxel size in the diagnostic ability of cone beam tomography to evaluate simulated external root resorption. *J Endod.* 2009; 35:233–235.
15. Uzun I, Gunduz K, Celenk P, Avsever H, Orhan K, Canitezzer G, et al. Comparing the effect of different voxel resolutions for assessment of vertical root fracture of permanent teeth. *Iran J Radiol.* 2015; 12:e18290.

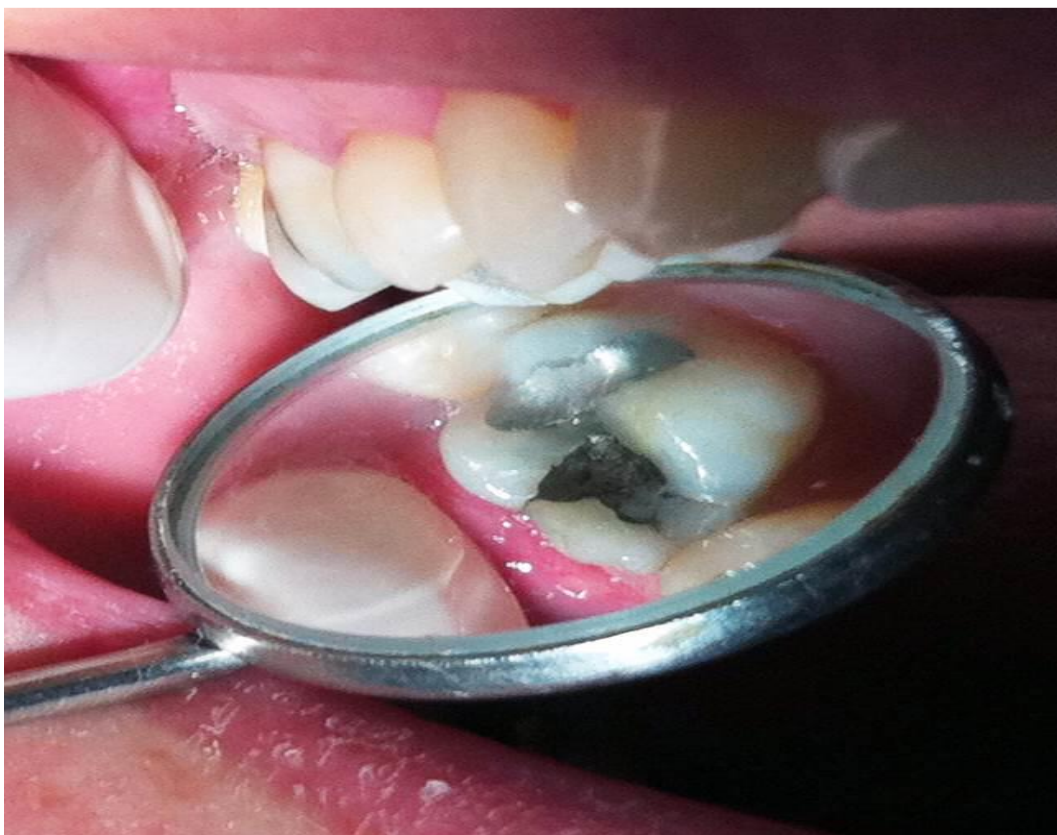**FIGURAS**

Figura 01 – Visualização da condição clínica do dente 16, com presença de restauração em amálgama, sem evidências de potenciais complicações.

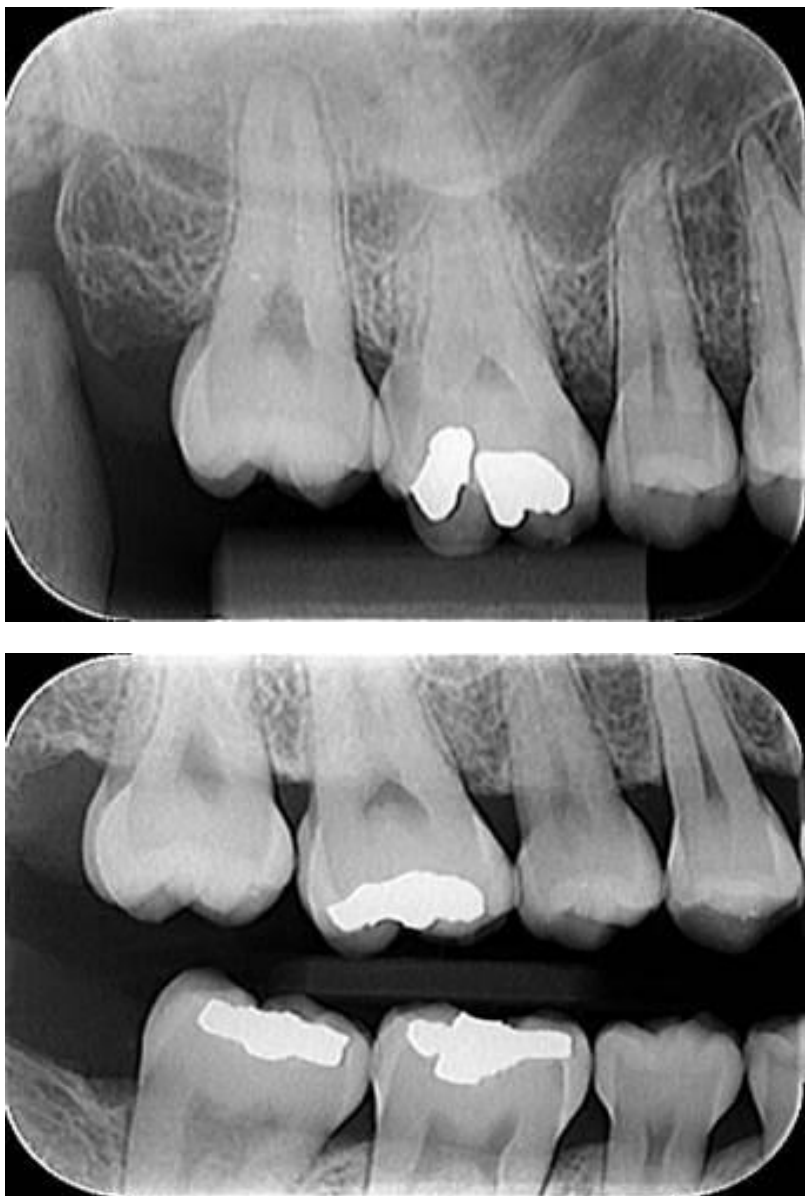

Figura 02 – Radiografia periapical e interproximal dos molares do lado direito com aspecto compatível com a normalidade no dente 16, sem evidências de cárie recidiva ou fratura.

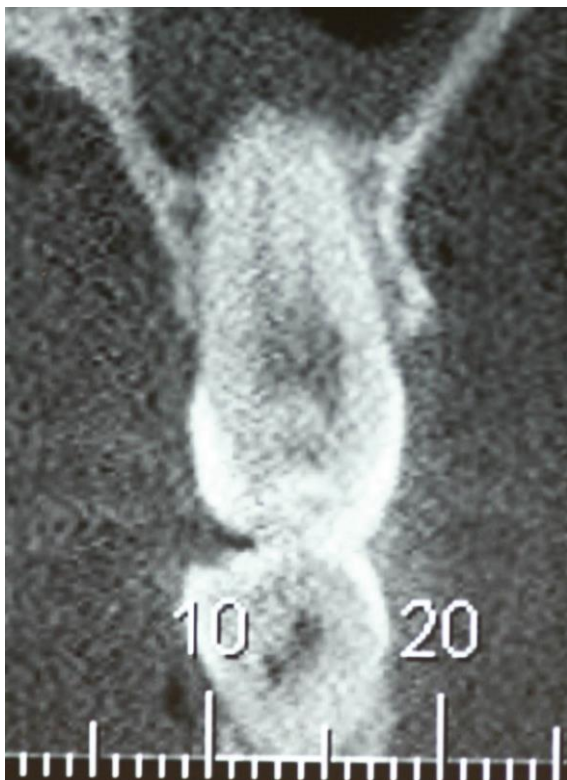


Figura 03 – Corte transversal de TCFC realizada no aparelho ICat Classic com tamanho de voxel de 0.2mm, que não permite a visualização da suposta alteração que gerava sintomatologia dolorosa na paciente.

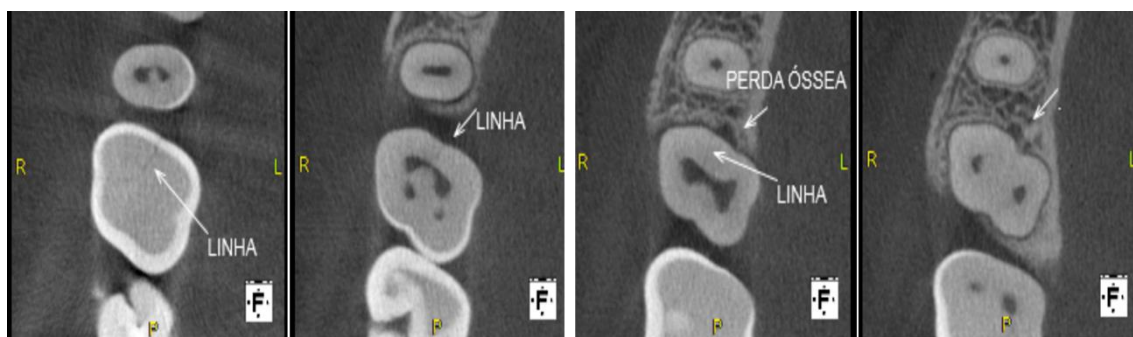


Figura 04 – Sequência de cortes axiais no sentido crânio-caudal aproximados com presença de área hipodensa em terço cervical região mesial do dente 16 e linha hipodensa, corroborando com o diagnóstico de trinca.



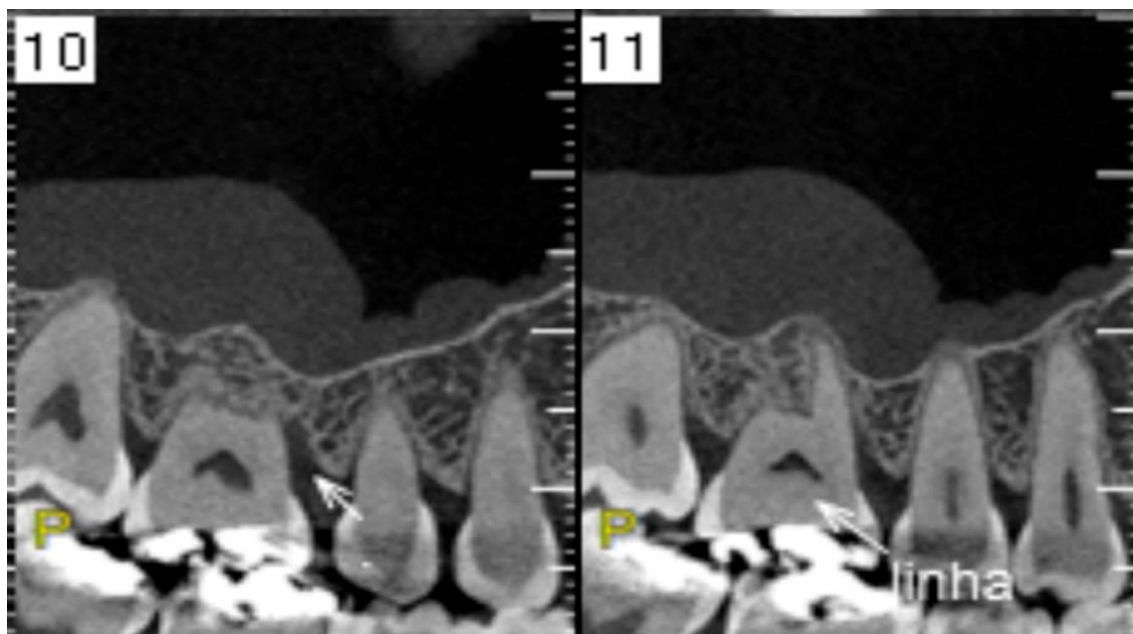


Figura 05 – Sequência de cortes sagitais em TCFC evidenciando presença de linha hipodensa se estendendo da porção coronária a região radícula do dente 16, compatível com trinca.

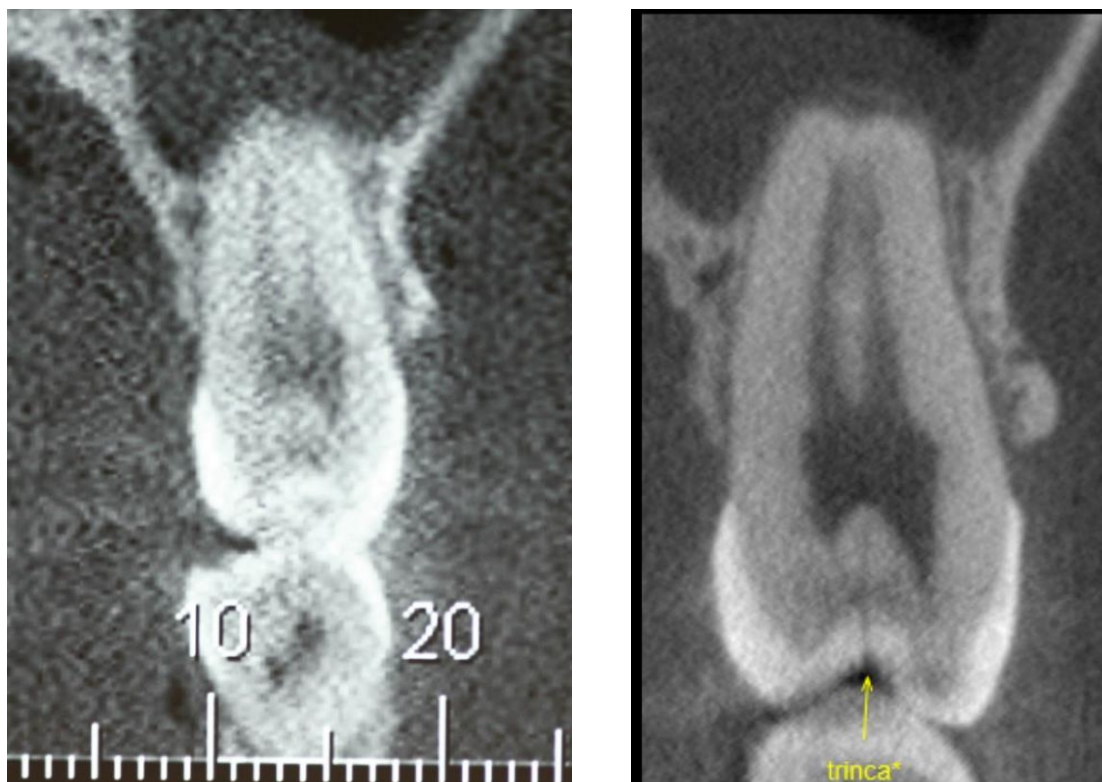


Figura 06 – Imagem comparativa em cortes transversais das TCFC realizadas com distintos tamanhos de voxel (0,2mm e 0,05mm respectivamente).

## 2. NORMAS DE PUBLICAÇÃO DO PERIÓDICO

16/03/2018

Submissões | Scientific Investigation in Dentistry

[Cadastro](#) [Acesso](#)

### Scientific Investigation in Dentistry

[Atual](#) [Arquivos](#) [Notícias](#) [Sobre](#)
[Buscar](#)
[Início](#) / [Submissões](#)

O cadastro no sistema e posterior acesso, por meio de login e senha, são obrigatórios para a submissão de trabalhos, bem como para acompanhar o processo editorial em curso. [Acesso](#) em uma conta existente ou [Registrar](#) uma nova conta.

#### Condições para submissão

Como parte do processo de submissão, os autores são obrigados a verificar a conformidade da submissão em relação a todos os itens listados a seguir. As submissões que não estiverem de acordo com as normas serão devolvidas aos autores.

- ✓ A contribuição é original e inédita, e não está sendo avaliada para publicação por outra revista; caso contrário, deve-se justificar em "Comentários ao editor".
- ✓ O arquivo da submissão está em formato Microsoft Word.
- ✓ O texto foi redigido em layout de pagina para papel A4, letra Arial 12, com no máximo 15 laudas, com margens 3 cm no topo, rodapé e em ambos os lados, em espaço 1,5; emprega itálico em vez de sublinhado (exceto em endereços URL); as figuras e tabelas estão inseridas no final do documento na forma de anexos.
- ✓ O texto segue os padrões de estilo e requisitos bibliográficos descritos em [Diretrizes para Autores](#), na página Sobre a Revista.
- ✓ Em caso de submissão a uma seção com avaliação pelos pares (ex.: artigos), as instruções disponíveis em [Assegurando a avaliação pelos pares cega](#) foram seguidas.

## Diretrizes para Autores

A revista Scientific Investigation in Dentistry, dirigida a classe odontológica, destina-se à publicação de artigos inéditos e originais de investigação científica, relatos de casos clínicos e de técnicas, artigos de ensino, odontologia da comunidade e laboratorial. Será dada prioridade à publicação de trabalhos científicos originais, ficando a publicação de relatos de caso e revisões de literatura a critério do interesse da revista Scientific Investigation in Dentistry.

### I- Nomas Gerais

- 1- Os trabalhos deverão ser submetidos online na página da Scientific Investigation in Dentistry;
- 2- Os trabalhos serão considerados para publicação na revista Scientific Investigation in Dentistry após revisão crítica do Corpo Editorial Especializado que apreciará a relevância e pertinência do trabalho. Fica estabelecido de que a responsabilidade pelo conteúdo do trabalho é inteiramente dos autores. Todos os trabalhos devem ser acompanhados de uma carta de encaminhamento ao editor chefe, cujo modelo está sugerido no final destas normas. Esta é uma carta datada e assinada por cada autor (não apenas o autor correspondente), afirmando que:
  - que o trabalho foi submetido apenas ao periódico Scientific Investigation in Dentistry e que não está simultaneamente sendo avaliado para publicação em outra revista.
  - Autores devem assumir a responsabilidade pelo conteúdo do trabalho submetido e confirmar que o trabalho apresentado, incluindo imagens, é original. Autores devem lembrar de que se as imagens incluídas (por exemplo, tabelas e figuras) previamente publicadas pode exigir permissão de direitos autorais.
  - Indicar de que não há conflitos de interesse que possam interferir nos resultados da pesquisa.
  - Concordar com a cessação dos direitos autorais à revista Scientific Investigation in Dentistry.
- 3- A revista Scientific Investigation in Dentistry deterá o direito autoral sobre o trabalho publicado podendo permitir sua reprodução total ou parcial.
- 4- Autoria: Somente as pessoas que fizeram uma contribuição significativa para o trabalho submetido devem ser listadas como autores. O editor-chefe espera que um trabalho normalmente deva ter não mais de 6 autores, a menos que neste caso seja feita pelo autor correspondente, na carta de apresentação do trabalho, justificando a inclusão de outros autores. Todos os autores citados deverão estar envolvidos no trabalho e deverão ter lido o documento antes de ser enviado para publicação. As afirmações e opiniões dos artigos assinados são de responsabilidade integral do(s) autor(es).
- 5- A revista reserva-se o direito de editar o trabalho visando adequá-lo ao espaço disponível com clareza e correção textuais.
- 6 – A revista reserva-se o direito de solicitar material instrutivo adicional ao(s) autor(es).

7- A revista reserva-se o direito de solicitar a tradução do trabalho para a língua inglesa. Esta poderá oferecer este serviço, entretanto, com oneração aos autores.

## **II – Corpo Editorial**

1- Os trabalhos inicialmente passarão por uma triagem, onde serão considerados para avaliação, apenas trabalhos que estiverem dentro do foco e escopo da revista e dentro das normas de publicação da Scientific Investigation in Dentistry. Estes trabalhos receberão uma carta de submissão, declarando que o trabalho está em processo de avaliação. Os trabalhos inadequados serão automaticamente devolvidos aos autores para reformulações, sem direito à carta de submissão.

2- O conselho editorial da revista removerá toda a identificação do trabalho que será substituído por um número de registro, antes de encaminhar para o corpo editorial que fará a avaliação por pares. O conselho editorial da revista decidirá sobre a conveniência de publicação ou não do trabalho, bem como, de correções e possíveis modificações.

3- Os trabalhos selecionados serão comunicados aos seus autores sobre o ACEITE da revista e publicados conforme a disponibilidade do espaço editorial.

4- O trabalho poderá ser retirado pelo(s) autore(es), segundo seu critério de conveniência, a qualquer momento, porém, antes de ser enviado para diagramação.

5- Os trabalhos selecionados pelo conselho editorial serão encaminhados para revisão na língua em que foi redigido, seja português ou inglês.

## **III – Notas para a Preparação de Submissão do Trabalho**

Originais deverão ser redigidos em português ou inglês.

### **1- A primeira página, folha de rosto, deverá conter as seguintes informações:**

- Título do trabalho na língua em que foi redigido o trabalho
- Nome(s) dos autores (máximo 6), principal titulação e afiliação institucional
- Indicação das fontes de fomento da pesquisa, se houver.
- Nome, endereço, telefone, fax e e-mail do autor correspondente
- Página não numerada

O artigo deverá ser realizado no Word, layout de página para papel A4, letra Arial 12, com no máximo 15 laudas, com margens 3 cm no topo, rodapé e em ambos os lados, em espaço 1,5.

### **2- Legendas das ilustrações:**

(fotos, gráficos, desenhos) devem estar inseridas em páginas separadas e numeradas. No texto devem ser indicados os espaços em que ocuparão.

### **3- Tabelas**

- Cada tabela com sua respectiva legenda deve estar em espaço 1,5, mais próximo possível de suas citações;

- As tabelas devem ser numeradas com números arábicos;

- Cada tabela deve conter toda informação necessária e assim poderá ser analisada isoladamente, independente do texto;

Deverão ser anexadas no e-mail separadamente ao submeter o trabalho. Estas deverão ser renomeadas de tal forma facilite o entendimento do que se refere. Ex.: Tabela 1, Tabela 2A, etc.

### **4- Figuras**

- Devem ter resolução mínima de 300Kb

- Deverão ser anexadas em arquivos separados do texto em arquivo JPEG ou TIFF. Estas deverão ser renomeadas de tal forma facilite o entendimento do que se refere. Ex.: Figura 1, Figura 2A, etc.

### **5- Citação de autores no texto**

A citação dos autores no texto poerá ser feita de duas maneiras:

- Forma indireta, numérica: ... and interfere with the bacterial system and tissue system<sup>3,4</sup>

- Forma direta, alfanumérica:

Um autor: Silva<sup>23</sup> (2009)

Dois autores: Silva e Carvalho<sup>25</sup> (2010)

Três ou mais autores: Silva et al.<sup>16</sup> (2012)

### **6- Estrutura do Trabalho (Trabalhos originais)**

a) A segunda página, numerada, após a folha de rosto, a deverá conter:

- Título do trabalho em português (ou na língua em que foi redigido o trabalho)

- Título do trabalho em inglês (ou em Português, caso redigido em inglês)

- Resumo não deve exceder 250 palavras e ser redigido na língua do trabalho.

Para pesquisas originais deverá conter os seguintes subtítulos: Objetivos, Métodos, Resultados, Conclusões.

Para estudos clínicos o nome da base de dados, sigla e/ou número do Ensaio Clínico deverão ser colocados ao final do(s) resumo(s) do artigo

Para as revisões: Objetivo; Desenvolvimento e Considerações Finais.

Para os relatos de caso clínico: Objetivos; Relato de Caso e Considerações Finais.

Unitermos com 3 a 6 palavras-chaves de acordo com o DeCS (Descritores em ciência da saúde).  
Consultar a página <http://decs.bvs.br/>

b) Introdução: deve ser apresentado em um formato estruturado, contendo os seguintes temas, embora não nas subposições: declarações sucintas do assunto em questão, e que a essência do conhecimento existente e compreensão pertinentes ao assunto. O parágrafo final da introdução deve indicar claramente os objetivos e / ou objetivo do trabalho que está sendo relatado.

c) Material e Métodos: devem ser apresentados com suficientes detalhes que permitam confirmação das observações encontradas.

d) Resultados: Não deverá repetir os mesmos dados nas figuras de tabelas. Observações importantes devem ser enfatizadas.

e) Discussão: Confronto dos resultados obtidos com a literatura considerando a metodologia adotada.

f) Conclusão: percepções obtidas com o trabalho a partir dos objetivos.

g) Abstract - resumo em inglês ou resumo em português, caso redigido em inglês.

h) Keywords – (unitermos em inglês)

i) Agradecimentos – se houver

j) Referências Bibliográficas – até 20 referências e devem aparecer no texto em ordem numérica. Abreviações dos títulos das revistas devem estar de acordo com Index Medicus elaboradas de acordo com as normas de Vancouver).

#### **7- Estrutura do Trabalho (Relato de Caso)**

a) A segunda página, numerada, após a folha de rosto, a deverá conter:

- Título do trabalho em português (ou na língua em que foi redigido o trabalho)

- Título do trabalho em inglês (ou em Português, caso redigido em inglês)

- Resumo não deve exceder 250 palavras e ser redigido na língua do trabalho.

Para as revisões: Objetivo; Desenvolvimento e Considerações Finais.

Unitermos com 3 a 6 palavras-chaves de acordo com o DeCS (Descritores em ciência da saúde).

Consultar a página <http://decs.bvs.br/>

- b) Introdução: deve ser apresentado em um formato estruturado, contendo os seguintes temas, embora não nas subposições: declarações sucintas do assunto em questão, e que a essência do conhecimento existente e compreensão pertinentes ao assunto. O parágrafo final da introdução deve indicar claramente os objetivos e / ou objetivo do trabalho que está sendo relatado.
- c) Relato de caso: descrever os aspectos clínicos e todos os procedimentos de diagnóstico e tratamento realizados. Nos casos aplicáveis deve ser explícito o tempo de preservação.
- d) Discussão: explicação dos procedimentos de diagnóstico e tratamento adotados, ponderação das características encontradas no presente caso em comparação com a literatura previamente publicada.
- e) Considerações Finais: percepções obtidas com o trabalho.
- f) Abstract - resumo em inglês ou resumo em português, caso redigido em inglês.
- g) Keywords – (unitermos em inglês)
- h) Agradecimentos – se houver
- i) Referências Bibliográficas – até 15 referências e devem aparecer no texto em ordem numérica. Abreviações dos títulos das revistas devem estar de acordo com Index Medicus elaboradas de acordo com as normas de Vancouver).

#### **8- Estrutura do Trabalho (Revisão da Literatura)**

- a) A segunda página, numerada, após a folha de rosto, a deverá conter:
- Título do trabalho em português (ou na língua em que foi redigido o trabalho)
  - Título do trabalho em inglês (ou em Português, caso redigido em inglês)
  - Resumo não deve exceder 250 palavras e ser redigido na língua do trabalho.
- Para os relatos de caso clínico: Objetivos; Relato de Caso e Considerações Finais.  
Unitermos com 3 a 6 palavras-chaves de acordo com o DeCS (Descritores em ciência da saúde).  
Consultar a página <http://decs.bvs.br/>
- b) Introdução: deve ser apresentado em um formato estruturado, contendo os seguintes temas, embora não nas subposições: declarações sucintas do assunto em questão, e que a essência do conhecimento existente e compreensão pertinentes ao assunto. O parágrafo final da introdução deve indicar claramente os objetivos e / ou objetivo do trabalho que está sendo relatado.
- c) Revisão da Literatura: Sumarização da literatura atual referente ao tema abordado.
- d) Discussão: Confronto dos estudos abordados na revisão da literatura.
- e) Considerações Finais: percepções obtidas com o trabalho a partir dos objetivos.
- f) Abstract - resumo em inglês ou resumo em português, caso redigido em inglês.
- g) Keywords – (unitermos em inglês)



h) Agradecimentos – se houver

i) Referências Bibliográficas – até 30 referências e devem aparecer no texto em ordem numérica. Abreviações dos títulos das revistas devem estar de acordo com Index Medicus elaboradas de acordo com as normas de Vancouver).

Abreviaturas e siglas: termos e nomes a ser referidos na forma de abreviaturas ou siglas devem ser dados nominalmente quando mencionado pela primeira vez.

Unidades: unidades SI (sistema internacional de unidades) deve ser usado por toda parte. Se a unidade não consta no SI, o equivalente SI deve ser imediatamente seguido entre parênteses.

Para trabalhos de revisão da literatura e relato de caso, a estrutura do trabalho deverá conter Introdução, Desenvolvimento com discussão e Considerações Finais.

Para relatos de Caso a estrutura do trabalho deverá conter Introdução, Relato de Caso e Considerações Finais,

Independentemente do tipo de estudo, os autores são convidados a escrever de forma concisa.

9- Lista de referencias bibliográficas:

a. Livro:

De 1 a 6 autores referenciam-se todos separados por vírgula. Mais de 6 (seis) autores, referenciam-se até os 6 primeiros, seguindo da expressão latina “et al”.

Exemplo: Cunningham FG, Macdonald PC, Gant NF, Leveno KJ, Gilstrap III LC, Hankins GCV, et al. Williams obstetrics. 20 ed. Stamford: Appleton & Lange; 1997.

b. Capítulo de livro:

I. Com a mesma autoria da obra:

Exemplo: Ruiz JA. Metodologia científica: guia para eficiência nos estudos. 3 ed. São Paulo: Atlas; 1991. Cap. 3: Como elaborar trabalhos de pesquisa.

II. Com autoria de capítulo:

Exemplo: Phillips SJ, Whisnart JP. Hypertension and stroke. In: Lsaragh JH, Brenner BM, editors. Hypertension: Pathophysiology, diagnosis and management. 2 ed. New York: Raven Press; 1995. P465-78.

#### **IV – Aspectos Éticos**

Estudos realizados em seres humanos e prontuários clínicos, radiografias, modelos de estudo, devem ter o consentimento por escrito do paciente e aprovação da Comissão de Ética da Unidade – Resolução 196/96 do Conselho Nacional de Saúde e seus complementos.

Para os estudos de Ensaio Clínico há exigência de registro dos em base de dados conforme recomendação aos editores da LILACS e SCIELO disponível em:  
<http://espacio.bvsalud.org/boletim.php?articleId=05100440200730>.

### **Declaração de Direito Autoral**

Declaro que o trabalho de minha autoria foi submetido apenas para este periódico e por isto, não sendo simultaneamente avaliado para publicação em outra revista. Nós autores, acima citados, assumimos a responsabilidade pelo conteúdo do trabalho submetido e confirmar que o trabalho apresentado, incluindo imagens, é original. Concordamos em conceder os direitos autorais ao periódico Scientific Investigation in Dentistry.

### **Política de Privacidade**

Os nomes e endereços informados nesta revista serão usados exclusivamente para os serviços prestados por esta publicação, não sendo disponibilizados para outras finalidades ou a terceiros.

#### **DIREITOS AUTORAIS**

Direitos Autorais para os trabalhos publicados nesta revista são retidas pelo autor, com direitos de primeira publicação para a Scientific Investigation in Dentistry. Todo o conteúdo do periódico, exceto quando indicado, está licenciado sob Creative Commons Atribuição-Uso Não-Comercial-Não a Obras Derivadas licença 3,0. Em virtude deste periódico ser de acesso aberto, os artigos publicados são de uso gratuito, com atribuições próprias, em aplicações educacionais e não comerciais.

### 3. CERTIFICADO DE APRESENTAÇÃO EM CONGRESSO E RESUMO PUBLICADO EM ANAIS

# XI CUGO

11º Congresso Universitário Goiano de Odontologia

## CERTIFICADO

Certificamos que o trabalho **“Influência da tomografia computadorizada de feixe cônico no diagnóstico da síndrome do dente rachado: relato de caso”** de **“Vieira BCL\*, Ferreira ACU, Martins IVA, Cardozo ME, Mundim-Picoli MBV”** foi apresentado, na modalidade **“Graduação - Pôster Clínico”**, durante o XI CONGRESSO UNIVERSITÁRIO GOIANO (CUGO), promovido pelo Centro Acadêmico de Odontologia Horace Wells (CAOHW) da Faculdade de Odontologia da Universidade Federal de Goiás (FO/UFG), realizado em Goiânia-GO, nos dias 18, 19 e 20 de outubro de 2018.

Goiânia, 20 de outubro de 2018.



---

**Profa. Dra. Enilza Maria Mendonça de Paiva**  
Diretora da FO/UFG



---

**Profa. Dra. Érica Miranda de Torres**  
Presidente de Honra do XI CUGO



---

**Pedro Roberto Braz Rodrigues**  
Presidente do XI CUGO e CAOHW

#### **4. COMPROVANTE DE SUBMISSAO DO ARTIGO PARA REVISTA CIENTÍFICA**